

Tegen alle regels ...

Bij een vrouw met een gereduceerd parodontium werden vier naburige voortanden in de esthetische zone verwijderd en immediaat vervangen met behulp van vier implantaten en tijdelijke kronen. Vanwege de ongunstige kaakvorm werd simultaan een verbreding van de kaak toegepast. De vragen die onmiddellijk rijzen is of een directe vervanging in zo'n geval de voorkeur heeft boven het conventionele 'delayed' protocol, en of het verantwoord is om vier implantaten naast elkaar te plaatsen in plaats van 2 implantaten ten behoeve van een brug. Kunnen er dogma's geslecht worden? door Edith Groenendijk

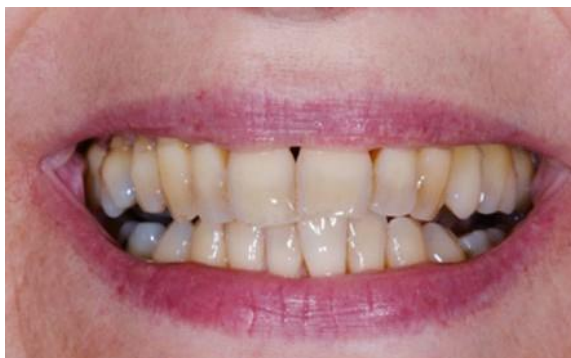Een 49-jarige vrouw meldt zich met de hulpvraag om de centrale en laterale incisieven in de bovenkaak te vervangen door implantaten. Deze gebitselementen zijn dermate mobiel geworden dat zij zich daardoor erg onzeker voelt. Tevens is patiënt niet tevreden over de esthetiek (afbeelding 1a-b). Met name de lengte van de tanden en de zwarte driehoek die ontstaan is als gevolg van de recessie van de centrale papil in combinatie met uitgroei van de frontelementen, vindt zij zeer storend. Ze heeft een representatieve functie en wijst elke vorm van uitneembare voorziening van de hand, ook als dat om een tijdelijke oplossing zou gaan. In 2007 zijn bij haar al implantaten geplaatst ter vervanging van de 26 en 27 en dat is haar goed bevallen (afbeelding 2).

Diagnostiek

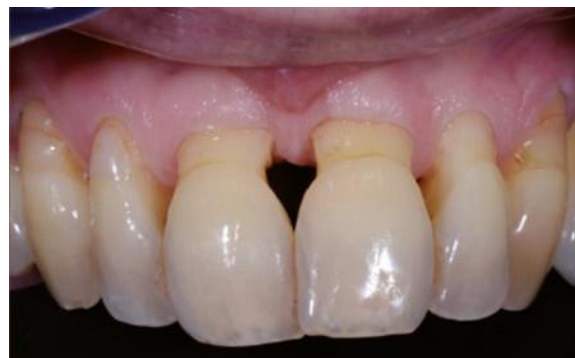Onderzoek laat een gereduceerd maar gezond parodontium zien: geen pockets, < 10% plak, geen bloeding na sonderen. De zijdelingse occlusale afsteuning is goed; er is sprake van een

Edith Groenendijk MSc (KU Nijmegen, 1989) vestigde zich in 1992 als tandarts in Den Haag. Nadat zij in 2000 haar Master of Science-titel in de orale implantologie aan het ACTA behaalde, opende zij haar verwijspraktijk Implantologie Den Haag. Samen met collega Tristan Staas doet zij promotie-onderzoek naar de immediaat tandvervanging in de esthetische zone. Zij geeft lezingen en cursussen op dit gebied.

bilaterale hoektandgeleiding. De elementen 11, 21 en 22 zijn gespalkt en vertonen desondanks een mobiliteit gradatie I. Er is sprake van uitgroei van de incisieven ten gevolge waarvan een verdiepte beet van ongeveer 4 mm bestaat. De prognose van gebitselementen 11, 21 en 22 is dubieus vanwege verticaal botverlies dat meer dan twee derde van de wortellengte bedraagt. Voorts kan de processus alveolaris worden geclassificeerd als een type 4 volgens de classificatie van Kan et al¹ (afbeelding 3). Er is voldoende bot aanwezig om met behulp

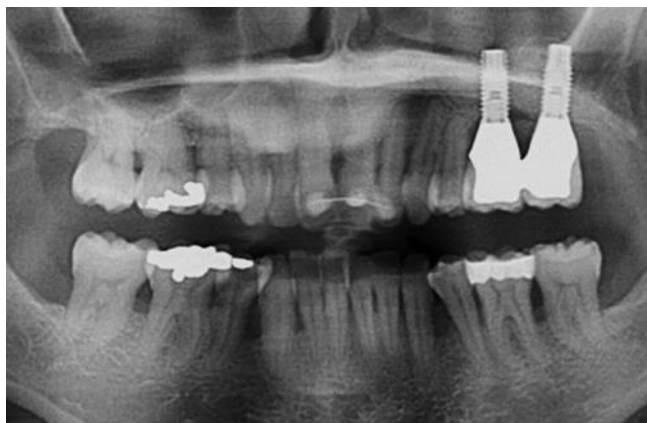

Afb. 1a Extraoraal beeld: de zwarte driehoek ten gevolge van recessie van de centrale papil stoort de patiënt.

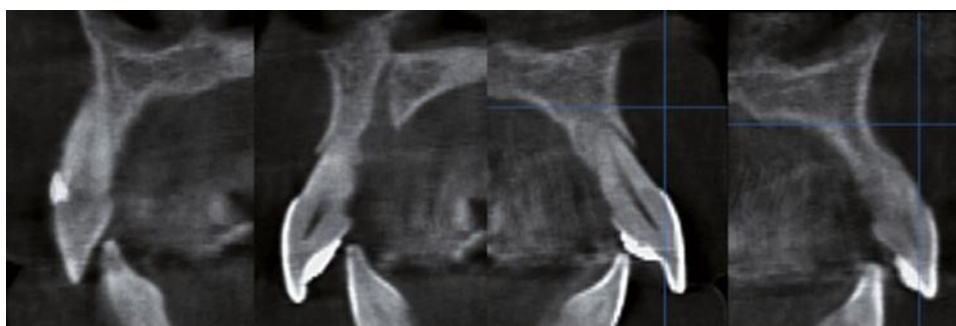


Afb. 1b Intraoraal beeld van het bovenfront: papillaire en mid-buccale recessies in een gereduceerd parodontium.

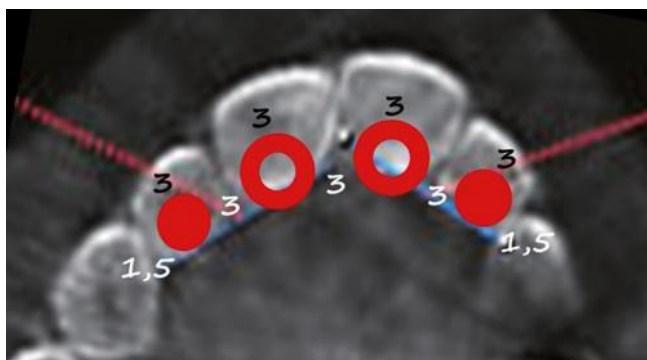
* Deel 1 van 'Minimaal invasief, maximaal effectief', onder de titel 'Immediaat implanteren' door Tristan Staas en Edith Groenendijk, verscheen in TP 6, augustus van dit jaar, pag. 16-19.



Afb. 2 OPT gemaakt in 2008 na plaatsing van de kronen op implantaten regio 26 en 27.



Afb. 3 De radices van elementen 11, 21 en 22 zijn voor minder dan een derde van de totale wortellengte in het bot verankerd. De processus alveolaris kan in deze regio worden geclassificeerd als een type 4.



Afb. 4 Schematische weergave van de driedimensionale planning. De onderlinge posities van de implantaten is in rood weergegeven. De 3 mm-regel: in wit is de ideale afstand tussen de implantaten onderling aangegeven in mm. De minimale afstand tussen een implantaat en een natuurlijk element bedraagt 1,5 mm. In zwart is de te creëren ideale buccale dikte van het harde weefsel weergegeven.

van een NobelActive implantaat primaire stabiliteit te bereiken in de regio 11, 21 en 22. De processus alveolaris is te smal om met een ridge preservation de vereiste buccale harde weefseldikte van minimaal 2 mm te bereiken.²

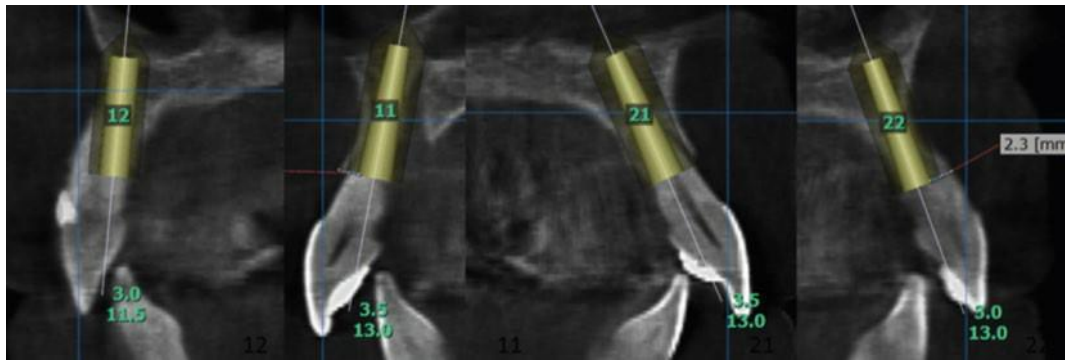
Overwegingen

Orthodontie is overwogen maar niet voorspelbaar geacht; bovendien geeft patiënt na bespreking hiervan aan geen beugel te wensen. Een degelijke spalk aan palatinale zijde en interdental restauraties zijn voor patiënte geen optie. Zij verkiest de rigiditeit van implantaten boven een verlengd

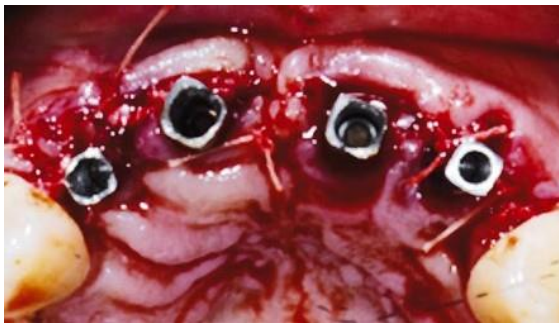behoud van haar voortanden en verzoekt nadrukkelijk om een directe tandvervangning met behulp van implantaten zodat zij geen uitneembare voorziening hoeft te dragen. Om esthetische redenen wordt ervoor gekozen om eveneens element 12 te vervangen zodat er symmetrie en harmonie gecreëerd kan worden. Om biomechanische redenen heeft vervangning op 4 implantaten de voorkeur boven vervangning op 2 implantaten.

Planning

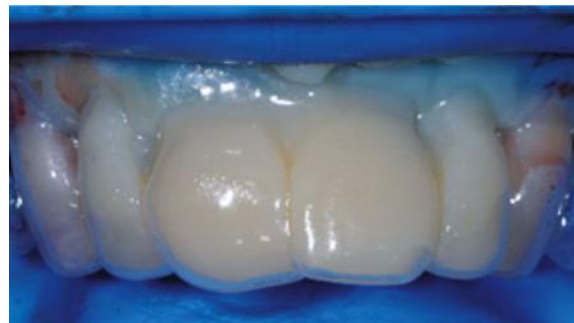Om tot een esthetisch optimaal resultaat te komen is het belangrijk om de driedimensionale biologie in acht te nemen. ►



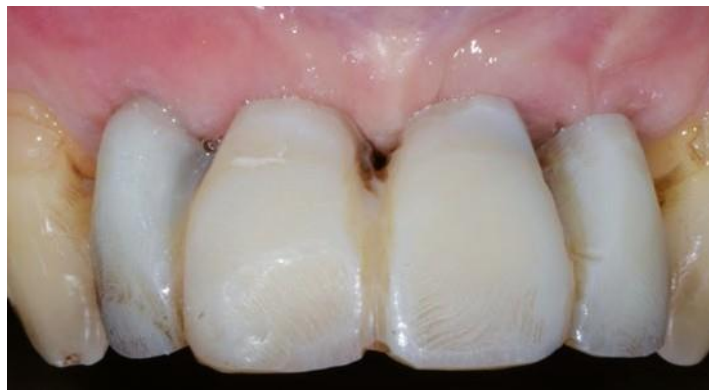Afb. 5 Sagittale planning van de implantaatposities. In de regio van de laterale incisieven zijn implantaten met een diameter van 3,0 mm en in de regio van de centrale incisieven van 3,5 mm geïndiceerd.



Afb. 6a Occlusaal beeld na plaatsing van de implantaten, verbreding van de kaak en plaatsing van custom made titanium abutments waarop de tijdelijke kronen zullen worden vervaardigd (links).



Afb. 6b Direct postoperatief worden onder cofferdam 4 verblokte tijdelijke kronen vervaardigd.



Afb. 7 De tijdelijke verblokte kronen regio 12, 11, 21, 22 twee weken postoperatief.

Hierbij is de positie van de implantaten cruciaal ([afbeelding 4](#)). Om stabiel zacht weefsel tussen de naburige implantaten te creëren is er in de CBCT-planning een minimale afstand van 3 mm tussen de implantaten in acht genomen. Tussen twee naast elkaar geplaatste implantaten is de maximale te bereiken papilhoogte ten opzichte van de bot kam 3 mm.³ Om de omliggende weefsels zo veel mogelijk de ruimte te geven heb ik in de regio van de laterale incisieven implantaten met een diameter van 3,0 mm, en in regio van de centrale incisieven implantaten met een diameter van 3,5 mm gepland ([afbeelding 6](#)). Een aanvullende verbreding van de kaak is geïndiceerd om een postoperatieve dikte van hard weefsel van 3 mm te bereiken, met als doel stabiliteit te bereiken van de midbuccale zachte weefsels.

Procedure

Elementen 12, 11, 21 en 22 zijn onder lokale anesthesie geëxtraheerd. Implantatie vond plaats conform de planning ([afbeelding 5](#)) op dezelfde wijze als in deel 1 in TP augustus van dit jaar is beschreven met één verschil: er is een opklap gemaakt en een additionele verbreding van de kaak uitgevoerd met gebruikmaking van botssubstituut (BioOss, Geistlich) en twee resorberebare membranen (CreOss, NobelBiocare). Na implantatie zijn tijdelijke titanium abutments aangebracht op de implantaten. Direct aansluitend zijn onder cofferdam tijdelijke kronen vervaardigd met behulp van een dieptrekmal en met gebruikmaking van Protemp (3M Espe) ([afbeelding 6](#)). Twee weken postoperatief zijn de hechtingen verwijderd ([afbeelding 7](#)). Vier maanden later werden de verschroefde ►

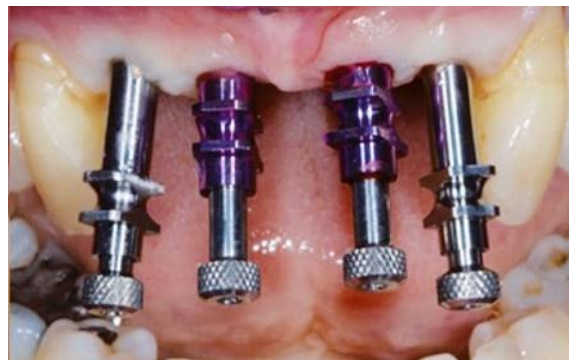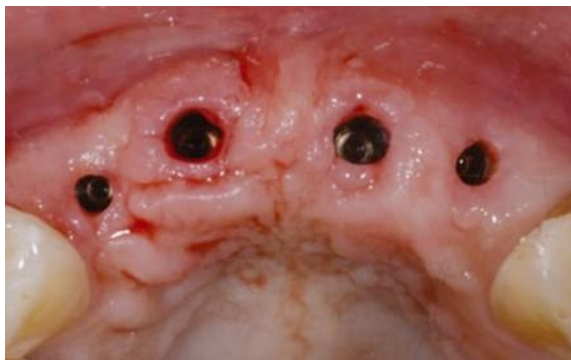tijdelijke kronen verwijderd en de implantaten afgedrukt met Impregum (3M Espe). Twee weken later werden de permanente abutments en kronen geplaatst. Voor de regio 12 en 22 zijn titanium abutments vervaardigd omdat het niet mogelijk is om op de 3.0 mm implantaten abutments van zirkoonoxide te vervaardigen (afbeelding 9).

Resultaat

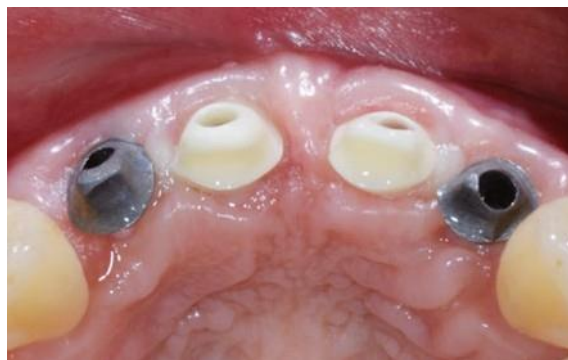Het eindresultaat na directe tandvervanging ziet er harmonieus uit. De gingivalijn is iets afgevlakt, maar er is duidelijk een guirlandevorm met papillen aanwezig na immediate plaatsing van 4 naburige implantaten waarop direct 4 tijdelijke kronen worden vervaardigd (afbeelding 10). Binnen een kort tijdsbestek (vier maanden) en met maar één chirurgische interventie wordt zo direct een vaste constructie geboden en een optimaal esthetisch resultaat behaald. Voor de patiënt was deze

behandeling in functionele en esthetische zin zeer bevredigend (afbeelding 11).

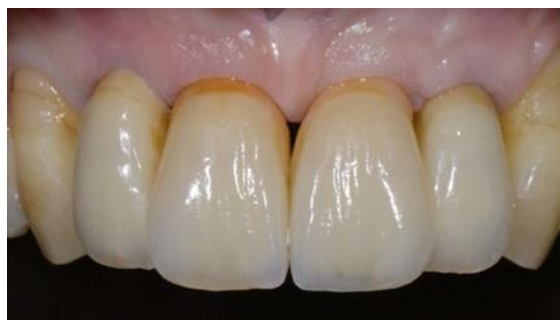Als ik het conventionele delayed protocol zou hebben gevolgd en 4 implantaten op dezelfde wijze in dezelfde regio zou hebben gepositioneerd, was het onmogelijk geweest de papillen te behouden (afbeelding 12). Het totale behandeltraject zou in dat geval 24 maanden, 4 chirurgische interventies en 18 behandelingen hebben geveerd en bestaan uit: extractie van de 4 elementen en plaatsing van een partiële plaatprothese. Vervolgens zou een verbreding van de kaak 2 maanden na extractie hebben plaatsgevonden. Na een genezingsperiode van 6 tot 9 maanden plaatsing van 2 implantaten. Na 6 maanden van osseointegratie zou een abutmentoperatie uitgevoerd zijn in combinatie met een bindweefseltransplantaat vanuit het palatum. Uiteindelijk kan dan na 4 maanden gestart worden met de vervaardiging van de brug op implantaten. Een



Afb. 8a-b Na 3 maanden worden de verschroefde kronen verwijderd en de implantaten afgedrukt (rechts).



Figuur 9. Occlusaal aspect van de permanente abutments in situ. Hier wordt een goed beeld verkregen van de buccale dimensie van het peri-implantaire zachte weefsel.



Afb. 10 Implantaatkronen regio 12, 11, 21, 22 direct na plaatsing.

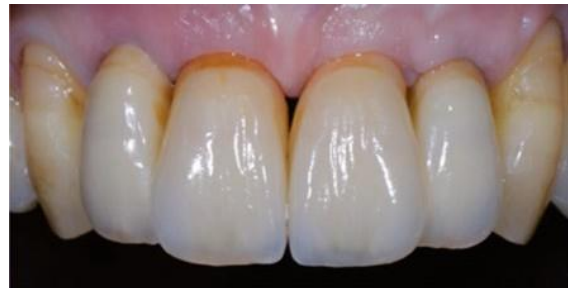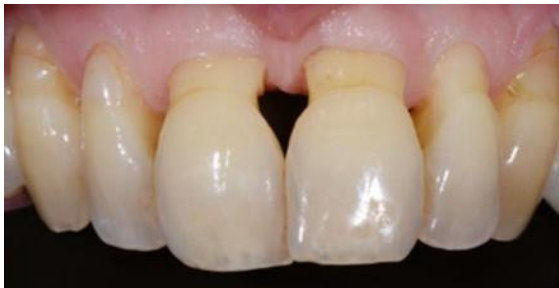langdurig en oncomfortabel traject met een behandelresultaat dat minder fraai en kostbaarder is dan wanneer het hier beschreven immediate protocol gevolgd wordt. Uit wetenschappelijk onderzoek is bovendien gebleken dat de botopbouw en daarmee het esthetisch resultaat na het volgen van het delayed protocol niet stabiel is op lange termijn.⁴

Conclusie

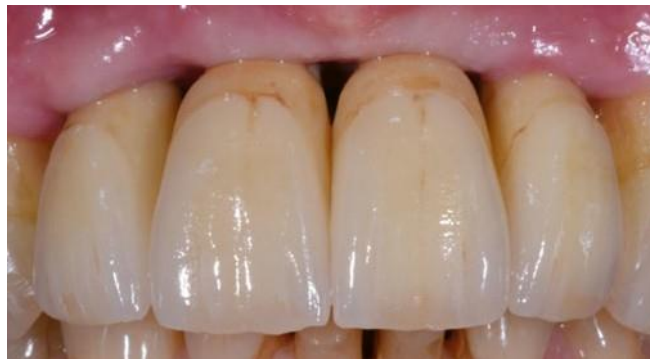Het lijkt erop dat er minimaal hetzelfde, en waarschijnlijk een beter esthetisch resultaat wordt verkregen met immediate vervanging op 4 implantaten conform het Staas & Groenendijk-protocol, dan vervanging op 2 implantaten conform het conventionele delayed protocol. Om de voorspelbaarheid van de esthetische uitkomst te testen, moet verder langetermijnonderzoek plaatsvinden op een groot aantal patiënten.

REFERENTIES

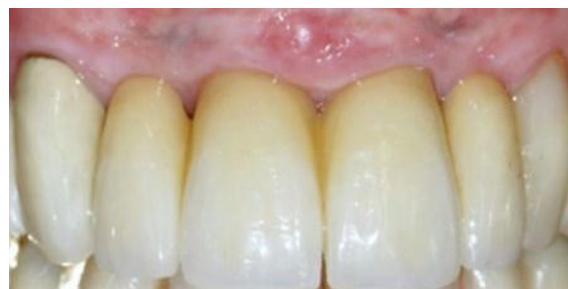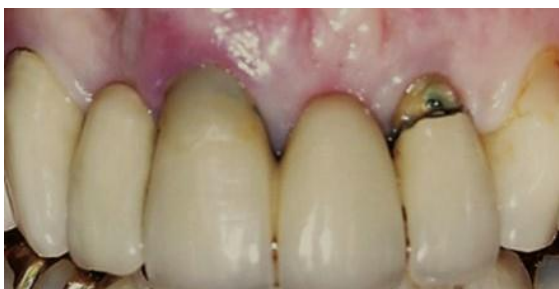- 1 Kan JY, Roe P, Rungcharassaeng K, Patel RD, Waki T, Lozada JL, Zimmerman G. Classification of sagittal root position in relation to the anterior maxillary osseous housing for immediate implant placement: a cone beam computed tomography study. *Int J Oral Maxillofac Implants.* 2011 Jul-Aug; 26(4): 873-6.
- 2 Cho Y-B, Moon S-J, Chung Ch-H, Kim H-J. Resorption of labial bone in maxillary anterior implant. *Journal of Advanced Prosthodontics* 2011 3(2): 85-89.
- 3 Tarnow DP, Magner AW, Fletcher P. The effect of the distance from the contact point to the crest of bone on the presence or absence of the interproximal dental papilla. *J Periodontol.* 1992 Dec; 63(12): 995-6.
- 4 Jemt & Lekholm. Single implants and buccal bone grafts in the anterior maxilla: measurements of buccal crestal contours in a 6-year prospective clinical study. *Clin Implant Dent Relat Res.* 2005; 7(3): 127-35.



Afb. 11 Deze casus. Intraoraal beeld voor (links) en na behandeling met behulp van immediate vervanging op 4 implantaten regio 12, 11, 21, 22. Het behandeltraject besloeg 4 maanden, 1 operatie en in totaal 4 afspraken.



Afb. 12 Oudere casus. Intraoraal beeld na vervaardiging van 4 implantaatkronen op 4 implantaten regio 12, 11, 21, 22 na uitvoering volgens het conventionele delayed protocol. Dit behandeltraject besloeg indertijd 24 maanden, 4 operaties en 21 afspraken.



Afb. 13 Casus uitgevoerd van 2005-2007. Intraoraal beeld voor (links) en na behandeling volgens het delayed protocol van vervanging van 12, 11, 21 en 22 op 2 implantaten regio 11, 21 (uitgevoerd in 2005-2007). Het behandeltraject besloeg 24 maanden, 4 operaties en 17 afspraken.